Aus dem evangelischen Krankenhaus zu Mülheim a. d. Ruhr
Chefarzt der chirurgischen Abteilung Professor Kleinschmidt.

Soll man eine „blutende Mamma“ amputieren?

Inaugural-Dissertation

zur Erlangung der Doktorwürde
der Hohen medizinischen Fakultät
der Albert-Ludwig-Universität
zu Freiburg i. Brsg.

vorgelegt von

Hans Dietze
aus Mülheim a. d. Ruhr

Tag der Promotion: 22. Dezember 1936

Druck: Lengericher Handelsdruckerei, Lengerich i. W.

Dekan: Prof. Dr. Stühmer
Referent: Prof. Dr. Rehn
Correferent: Prof. Dr. Kleinschmidt

R. UNIV.
BIBLIOTHEEK
LEIDEN

Gedruckt mit Erlaubnis der Hohen medizinischen Fakultät
zu Freiburg i. Br.

Meinen Eltern
in Dankbarkeit gewidmet!

Digitized by the Internet Archive
in 2026

https://archive.org/details/IA41543125_0128

Einteilung.

		Seite
I.	Geschichtliches	7
II.	Differentialdiagnose	8
III.	Das Krankheitsbild	10
IV.	Begriff der „blutenden Mamma“	11
V.	Die Ansicht der Pathologen	12
VI.	Die Aetiologie	18
VII.	Die Beziehungen zwischen „blutender Mamma“ und Carcinom	22
VIII.	Die Diagnostik	29
IX.	Ein bisher unveröffentlichter Fall	32
X.	Zusammenfassung	43
	Literatursverzeichnis	46
	Lebenslauf	48

I.

Vor nunmehr fast 100 Jahren (1837) beschrieb Astley Cooper zum ersten Mal das Krankheitsbild der „blutenden Mamma". Im Laufe der Zeit ist der wissenschaftliche Streit um diese Erkrankung entbrannt und noch nicht zur Ruhe gekommen. Auch heute hat die Wissenschaft über das Wesen und die Bedeutung dieses wichtigen Prozesses noch keinen festumrissenen Standpunkt. Daher werden auch für die Behandlung noch die verschiedensten Vorschläge und Versuche gemacht.

In der neueren Chirurgie war es Reclus, ein französischer Chirurg, der im Jahre 1860 mit einer Untersuchung über die „blutende Mamma" an die Oeffentlichkeit trat. Es dauerte einige Zeit, bis dann die gesamte Wissenschaft, neu angeregt durch eine Veröffentlichung Winnigvaters (1878) mit seiner, auf umfangreichem Material fußenden, sehr beachteten Arbeit über den Krebs, die Brustdrüse und ihre Erkrankungen systematisch durchforschte.

Im Ausgang des 19. Jahrhunderts waren es zwei deutsche Forscher, die das Problem der „blutenden Mamma" in den Mittelpunkt des Interesses rückten, König und Schimmelbusch. Kamen sie auch beide zu verschiedenen Resultaten, so gebührt doch ihnen das Verdienst, auf die Bedeutung und die Gefahren dieser Erkrankung hingewiesen und die Anregungen zur weiteren Bearbeitung dieses eigenartigen Prozesses gegeben zu haben.

II.

Blutungen aus der Mamille können die verschiedensten Ursachen haben:

1. vikariierende Menstruationsblutungen,
2. Haemangiom der Brustdrüse,
3. Blutungen nach Trauma und
4. die Blutung auf Grund pathologischer Prozesse in der Brustdrüse.

Die vikariierende Menstruationsblutung müssen wir hier außer Betracht lassen, da sie eine Störung des hormonalen Haushaltes des Körpers voraussetzt. Sie äußert sich symptomatisch anders und ist sehr selten. Kaum wird sie wohl Anlaß zu Verwechslungen mit der Reclus'schen Krankheit geben. Abgestritten werden soll hier nicht, daß der vikariierden Blutung histologische Veränderungen zu Grunde liegen können; sie sind aber grundsätzlich anderer Art, als die uns hier interessierenden. Einige Autoren haben diese Blutungen hauptsächlich bei Tabes gesehen.

Auch das seltene blutende Haemangiom, das meist im Pubertätsalter auftritt, soll hier nur erwähnt werden.

Eine Blutung nach Trauma wird sich anamnestisch wohl immer klarstellen lassen, so daß die Abgrenzung gegen das typische Bild der „blutenden Mamma" kaum einmal schwer fallen wird.

Was ist unter der sogenannten „blutenden Mamma" demnach zu verstehen?

Dietrich und Frangenheim schreiben: „Blutungen und pathologische Sekretion der Mamma haben enge Beziehungen zu physiologischen Vorgängen wie zu pathologischen Veränderungen der Brustdrüse. Blutiger Ausfluß aus der Brustwarze ist immer das Zeichen eines sekretorischen Reizzustandes des Epithels und einer erhöhten Durchlässigkeit der Gefäße."

Im allgemeinen versteht man heute unter der „blutenden Mamma" einen Blutaustritt aus der Mamilla, der nicht aus den oben unter 1 bis 3 angeführten Gründen stattfindet. Mintz, der früher von einem „haemorrhagischen Katarrh" der Brustdrüse

sprach, schlägt in neuerer Zeit statt „blutender Mamma“ „pathologische Sekretion aus der Mamille“ vor. Erdheim glaubt dafür besser sagen zu müssen „pathologische Sekretion aus der Brustdrüse“. Pribram erweitert den Begriff, indem er schreibt, daß „Blutungen aus der Brustwarze — der gewöhnliche Begriff der „blutenden Mamma“ — in Wirklichkeit nur ein Ausdruck der Tatsache sind, daß die Blutung in eine Gegend erfolgt, die durch die Hauptausführungsgänge direkt mit der Außenwelt kommuniziert“. Ferner glaubt er, daß Blutungen in der Brustdrüse häufig sind und fast stets in vorgebildete Hohlräume eintreten. Dieses Blut braucht aber nicht immer nach außen zu gelangen. Pribram (zitiert bei Dietrich und Frangenheim) sagt weiter: „Als pathologisch werden alle jene Ausscheidungen bezeichnet, die anderen Reizen als der keimenden Frucht ihre Entstehung verdanken.“ Es steht fest, daß nicht nur blutiges Sekret aus der Brustwarze austritt, denn chemische Untersuchungen haben ergeben, daß das Sekret nicht immer Blut oder Blutbestandteile zu enthalten braucht. Ferner wurde beobachtet, daß sowohl eine ursprünglich haemorrhagische in eine milchige oder rein seröse und umgekehrt eine zunächst seröse in eine blutige Sekretion übergehen kann. Demnach scheint Erdheims Ausdruck „pathologische Sekretion aus der Brustdrüse“ am besten für den Begriff „blutende Mamma“ zu setzen sein. Hendriock will die Bezeichnung „echte blutende Mamma“ nur „für Fälle vorbehalten, bei denen eingehendste klinische und histologische Untersuchung keine lokalen Veränderungen an der Brustdrüse aufdecken konnten und bei denen die Blutung nicht vikariierend bezw. die Menstruation begleitend, gefunden wird.“

Erdheim ist dagegen der Ansicht, daß es Fälle von „blutender Mamma“ ohne pathologisch-anatomischen Befund nicht gibt.

Ich meine, daß der Arzt, der mit dem lebenden Menschen zu tun hat, den bezeichnenden Begriff der „blutenden Mamma“ nie aufgeben wird, wenn auch bei seiner wissenschaftlichen Definition Schwierigkeiten entstehen. Wie weit diese klinische Bezeichnung einem einheitlichen pathologisch-anatomischen Befund entspricht, soll noch untersucht werden.

Der blutige Ausfluß aus der Mamille bei älteren Frauen, die im Beginn oder die jenseits des Klimakteriums stehen, ist nicht häufig. Die Beteiligung beider Brüste scheint selten zu sein. Fälle solcher Blutungen bei weiblichen Personen im Alter von 20 bis 30 Jahren sind kaum bekannt geworden.

Meist treibt die Krebsangst die Frauen zum Arzt. Die Sekretion fällt ihnen meist durch Flecken im Hemd auf, die die Wäsche steif machen können. Aus der Vorgeschichte ergibt sich nicht selten, daß die Blutung schon jahrelang besteht, ohne daß irgendwelche andere Symptome festzustellen waren. Oft besteht die Ausscheidung erst kurze Zeit und die betr. Patientin hat einen langsam oder auch schneller wachsenden Knoten gefühlt. Die Blutungen können sich dauernd oder nur zu Zeiten bemerkbar machen, häufig nur in Gestalt weniger Tropfen. Die Farbe kann verschieden sein, meist rötlich bis braun; auch grünliche und schwarze Ausscheidungen sind bekannt. Die Blutungen können zur Zeit der Menses (wenn solche noch vorhanden) stärker sein, oder auch von ihnen unbeeinflußt bleiben.

Ueber sonstige Beschwerden klagen die wenigsten, doch werden manche Frauen erst durch lancierende Schmerzen zum Arzt getrieben. Verstärkung der Beschwerden (Schmerzen und Spannungsgefühl in der befallenen Brust) zur Zeit der Menstruation ist bekannt.

Der untersuchende Arzt stellt oft einen gut lokalisierbaren umschriebenen Tumor fest. Nicht selten entleert sich bei Druck auf diesen das Sekret im Strahl. Viele Autoren geben an, daß bei Zug an dem Knoten die Mamille folgt. Diesem Phänomen legen sie dann zumeist ein Milchgangspapillom zugrunde. Erdheim konnte nicht immer diese Erscheinung feststellen. Anderen Untersuchern wieder fiel keine abgrenzbare Verhärtung auf.

Lukowski stellte meist eine langsam wachsende Geschwulst fest, die sich bei der Betastung wie ein „mit Schrotkörnern gefüllter Beutel“ anfühlte. Eine Verwachsung mit dem Nachbargewebe fand er selten.

Die Untersuchung der Achseldrüsen darf auf keinen Fall unterbleiben. Manchmal sollen auch neurasthenische Erscheinungen mit auftreten, diese sind aber wohl mehr zufälliger Natur.

IV.

Die meisten Bearbeiter sind sich darin einig, daß eine Blutung aus der Mamille nie ohne einen pathologischen Prozeß in der Brustdrüse zustande kommt. So bemerkt Pribram: „Bei Blutungen kann man fast immer die Diagnose stellen: Cystenbildung, die mit dem Hauptausführungsgang kommuniziert.“ Gronwald bezeichnet sie sogar als ein „Alarmsymptom“ und wörtlich „Die pathologische Mamillensekretion ist häufig das einzig nachweisbare Symptom einer Erkrankung.“ In diesem Zusammenhang hält er aber „die Aufstellung eines selbständigen Krankheitsbildes für berechtigt.“ Wir können ihm hierin nicht folgen, denn sämtliche derartigen untersuchten blutenden Brüste ergaben histologische Befunde, die man nicht mehr als normal bezeichnen kann. Es geht doch wohl nicht an, ein Krankheitsbild nur vom klinischen Standpunkt, d. h. mit den der Klinik gegebenen Untersuchungsmethoden, zu erfassen. Als Ergänzung muß in solchen schwierigen Fällen stets das objektive Ergebnis der mikroskopischen Untersuchung hinzukommen. Auch Mintz betont, daß jede dieser Brüste „organisch krank“ war. Knoflach und Urban heben besonders hervor, daß blutige Sekretion einen pathologischen Prozeß anzeigt. Auch Gronwald glaubt, daß die Blutausscheidung aus der Mamille lediglich ein klinisches Symptom ist neben den anderen Erscheinungen, die eben eine übergeordnete Diagnosebenennung gestattet. (Siehe Abs. II.) Ferner betrachtet er den Blutaustritt als pathologisch. Nach Erdheim ist die „blutende Mamma“ ein Symptom, das mehrere Brustdrüsenerkrankungen begleitet.

Demnach kann man abschließend sagen, der Begriff „blutende Mamma“ bezeichnet nur eine klinische Erscheinung, während alle anderen Bezeichnungen die pathologische Erklärung für das Krankheitsbild geben wollen.

V.

Für die Schwierigkeit der Erklärung dieser der „blutenden Mamma" zugrundeliegenden pathologisch-anatomischen Veränderungen ist bezeichnend, daß bis heute noch keine Einigung über die Benennung zustande gekommen ist. Die wichtigsten Namen seien hier angeführt: Maladie de Reclus, Mastopathia chronica cystica (Aschoff), Pribram spricht von polycystischer Mammadegeneration, ferner Mastitis chronica cystica (Mikulisz). Cystadenoma, Hydrocystoma mammae (Krompecher), senile Involution, Fibrocystadenom, abnorme Involution und diffuse Fibromatose (Dietrich).

Vorweg sei bemerkt, daß die Sekretion aus der Mamille von zwei verschieden lokalisierten Prozessen ausgehen kann: von den in den Milchgängen und von den im Drüsengewebe befindlichen.

Schimmelbusch (zitiert bei Lukowski) hielt die Veränderung für eine echte Tumorbildung, er nannte sie daher Cystadenoma. Die Veränderung besteht nach ihm in einer Vermehrung der Drüsenacini mit lebhafter Epithelwucherung bis zur völligen zelligen Ausfüllung der Drüsenbläschen. Vorhandene Hohlräume und der Zerfall des schlecht ernährten Epithels im Zentrum führt zur Cystenbildung, ihre Vergrößerung kommt durch Konfluenz solcher Cysten zustande. Die Cystenbildung und die Vergrößerung der Brustdrüse ist also nur durch das Epithel in „aktiver Weise" bedingt. Das interacinöse Gewebe beteiligt sich insoweit am Aufbau, als es zur Stütze der epithelialen Elemente nötig ist. Es zeigt daher eher Degenerations- als Proliferationserscheinungen. Nirgends sind erhebliche Infiltration mit Leucozyten oder andere Zeichen einer entzündlichen Affektion zu finden. Knibel und von Saar bestätigen diese Befunde. Letzterer bezeichnet diese Erscheinungen „als ein echtes Neoplasma von vorwiegend epithelialer Natur" (bei Lukowsky).

Dagegen findet König (bei Lukowsky) genau das Gegenteil. Früher nannte er das Krankheitsbild „interstitielle Mastitis", um später dafür „Mastitis chronica cystica" zu setzen.

Er glaubt einen entzündlichen Prozeß vor sich zu haben. „gleichzeitig Veränderungen sowohl an der Drüsensubstanz, wie auch im interstitiellen Gewebe." Auf der einen Seite Epithelwucherungen, Dehnung der Bläschen, Bildung von Cysten, ähnliche Veränderungen an den Ausführungsgängen, andererseits fand er regelmäßig reichlich Infiltration des Bindegewebes, ein Stadium, in dem nur das Interstitialgewebe erkrankt. Eine Möglichkeit des Auftretens von lokalen Neubildungen, Adenocystomen, wie in anderen chronisch entzündeten Drüsen, z. B. Niere oder Leber, wird nicht geleugnet.

Von Sasse (bei Lukowsky) nimmt einen, ich möchte beinahe sagen vermittelnden Standpunkt ein: sowohl Cystenbildung ist in der Mamma, die auf chronisch entzündlichem Reiz beruhen, möglich, als auch solche, die einem typischen Krankheitsbild nach Schimmelbusch entsprechen. Er nennt letztere Cystome oder Polycystome.

Tietze sagt: „Epithelvermehrung ist die hervorragendste Eigenschaft des Cystadenoms." Er ist der Ueberzeugung, daß „wir es bei den Cystadenomen nicht mit einem entzündlichen Prozeß im gewöhnlichen Sinne des Wortes zu tun haben. Es ist eine eigenartige Erkrankung des Epithels, aber als solche mit dem Carcinom verwandt." Das Bindegewebe ist rein passiv (Tietze)

Wir stellen fest, daß sich der wissenschaftliche Streit um die Frage: „Sind die epithelialen Veränderungen oder die bindegewebigen das Wichtigste?" bis in die neueste Zeit hin verfolgen läßt. Hieraus ergibt sich die Frage, ob eine echte chronische Entzündung vorliegt, die eine Epithelproliferation hervorruft, oder ob die entzündlichen Veränderungen nur eine Folge der Epithelproliferation sind. Diese Fragen werden erst beantwortet werden können, wenn die Aetiologie geklärt ist. Betrachten wir zunächst das anatomische Bild der Cystenmamma.

Dietrich und Frangenheim wie auch Pribram nehmen eine grundsätzliche Trennung vor zwischen dieser und dem Fibroadenoma intracanaliculare (nach Pribram Fibroepithelioma intracanaliculare), andere Referenten bezeichnen diese Veränderung als Milchgangspapillom.

Askanazy beschreibt das Bild folgendermaßen: Das histologische Bild stellt eine Epithelio-Fibrosis cystica dar. Die Bindegewebswucherung geht vielleicht der Epithelsprossung parallel, tritt aber wohl auch sekundär durch Epithelproliferation (Benecke's Prinzip) oder infolge der zerrenden Spannung der Cysten auf. Er hat nie eine Cystenmamma ohne Epithelsprossung gesehen; er widerspricht der Ansicht, daß eine Epithelvermehrung sekundär einträte nach primärer Fibrosis oder Fibromatose. Die Epithelwucherung ist im Prinzip eine papilläre und ins Innere gerichtet. Durch diese aktive Tätigkeit erfolgt die Erweiterung der Kanäle, im Gegensatz zu der drüsigen Sprossung in allen Entwicklungsphasen der normalen Brustdrüse. Diese Ansicht der Entwicklung der Cysten im Anschluß an jene Phasen erklärt wenig und wird bei Erkrankungen des Mannes hinfällig. Drüsige Neubildungen als Mikroadenome und Mikrofibroadenome, aber auch als große Knoten, gehören nicht notwendig zu diesem Bilde. Die hyperplastische Epithelentwicklung betrifft nur die Endbläschen und die Kanälchen der Drüsen, besonders die vom vorgenannten Verfasser als Metaplasie gedeutete Eosinophilie des Epithels. Aber auch an kleinen Ausführungsgängen können wir jene Hyperplasie finden. Eosinophile Zellen gehen oft von den Basalzellen aus: sie können mit den gewöhnlichen Elementen gemischt sein. Die Lichtungen sind meistens frei, gelegentlich finden sich Pigment- und Fettzellen darin. Auch im Stroma sieht man durch Resorbtion Infiltrate von Lipoidzellen. Die den Muskelzellen der Schweißdrüsen ähnlichen Zellen trifft man nur gelegentlich an, sie entstehen durch Dehnung der Korbzellen, vielleicht auch durch Metaplasie in der Wand der dilatatierten Kanäle.

Nach Pribram fällt bei der mikroskopischen Betrachtung der Cystenmamma zuerst „die Mannigfaltigkeit und das Nebeneinander der Bilder auf, die die Brustdrüse in einem Nacheinander, ihrer wechselnden Funktion entsprechend, durchmacht. So zeigt die Cystenmamma statt des physiologischen Nacheinanders Bilder aus allen Lebensstadien nebeneinander, in karrikaturistischer Uebertreibung der physiologischen Formen.“ Für ihn stellt

die Cystenbildung nichts anderes dar, „als eine solche übertreibende Karrikatur der physiologischen Sekretbildung."

Aus soliden Zapfen bildet sich normalerweise durch zentrale Erweichung (Nekrose) ein sekretgefülltes Lumen aus. Bei der Cystenentstehung bleiben diese nicht gleich, sondern bilden sich zu Cysten aus, da sie hemmungslos wachsen. Obiger Verfasser fand entzündliche Infiltrate, die er physiologisch als Resorptionsinfiltrate erklären will. Cysten finden sich läppchenweise, dazwischen treten alle Stadien aus dem Entwicklungs- und Funktionsstadium der Brustdrüse auf. „An manchen Partien sieht man das fibröse Gewebe der jungfräulichen Drüse, an manchen das graugelappte der lactierenden und an anderen das Fettbindegewebe der senilen Mamma." Partienweise gleicht die Drüse völlig der lactierenden, mit erweiterten und mit Sekret gefüllten Endsäckchen, die mit regelmäßigem kubischem Epithel ausgekleidet sind, an anderen Stellen sieht man zellreiches Bindegewebe, Rundzelleninfiltration, Makrophagen, Fettkörnchenzellen und die Unterscheidung von einer Drüse, deren Sekretionstätigkeit im Versiegen oder im Abstillen ist, fällt schwer. Daneben findet man deutliche Schweißdrüsenformationen mit „blassen Epithelien" und basalen, myoepithelialen Spindelzellen, die blattgerippeartig angeordnet sind, wie sie K r o m p e c h e r beschrieb, anderenorts sind alle Zeichen der Atrophie und senilen Involution, man bemerkt Läppchen, aus schrumpfenden Acini entstanden, deren Lumen nunmehr sternförmig ist, fibröse Kreise mit hyaliner Degeneration, im Zentrum einen freien Gang, an dem 2 bis 3 Epithelzellen mit Mühe Platz finden. P r i b r a m rechnet die Cystenmamma unter den Begriff der Degeneration, nach ihm ist sie weder eine Geschwulst, noch eine Entzündung. Er spricht darum von polycystischer Degeneration. Grundsätzlich davon trennt er das „Cystepithelioma intracanaliculare haemorrhagicum", so möchte er den Namen Cystadenom ersetzt haben. Er bezeichnet es als eine lokalisierte Cystenbildung, die sich fast stets in unmittelbarer Nähe der Mamille mit Kommunikation nach dem Hauptausführungsgang befindet. Diese ist für ihn zu 90% die Ursache der Blutung. Im Vordergrund steht hier das Lokalisierte, ausgespro-

chen Tumorartige, gegenüber dem diffusen Charakter multipler Cysten bei der gewöhnlichen Cystenmamma.

Das Cystepitheliom hat seinen Ausgang von größeren Milchgängen, wird daher fast immer in der Nähe der Brustwarze gefunden. In den Cysten bemerkt man beinahe ständig eine dunkle maulbeerartige Masse, die ein Konvolut verzweigter papillöser Gebilde darstellt. Die Papillen sind reichlich vaskularisiert, ihre Basis hat hier und da angiösen Charakter.

Ergänzend ist zu sagen, daß auch die Cystenmamma Papillen haben kann, diese sind meist auf plumpe Epithelwärzchen beschränkt, größere, Pseudopapillen mit bindegewebigem Gerüst, entstehen aus eingerissenen Cystenwandsepten.

Die echten Papillen des Cystenepithelioms setzen sich im allgemeinen aus aufeinandergetürmten Epithelien zusammen. In der Achse führen sie feine bindegewebige Fädchen und Kapillaren.

Gronwald glaubt sowohl das Cystadenoma multiloculare wie das Cystadenomapapillare oder intercanaliculare sei nicht voneinander zu trennen, da ihre Entstehung aus cystischen Erkrankungen herzuleiten sei. Er beschreibt das Bild folgendermaßen: gewöhnlich ist nur eine Cyste zu sehen, deren Lumen mehr oder weniger mit markigen Massen von zierlichem Bau ausgefüllt ist. Ihr typischer Sitz ist einer der großen Milchgänge in der Nähe der Mamilla. Semb (bei Gronwald) ist der gleichen Ansicht. Erdheim wie auch Dietrich und Frangenheim wollen sie als verschiedene Krankheitsbilder hinstellen. Schimmelbusch und v. Sasse (bei Erdheim) halten Milchgangspapillom und Mastopathia chronica cystica für zwei verschiedene Stadien derselben Krankheit. Auch Tietze findet keine scharfe Grenze.

Erdheim fand, daß die Ursache der Blutung aus der Brustwarze meistens in lokalen Veränderungen im Sinne der Papillome oder adenomatösen Polypen besteht. Diese sind mit zweireihigem oder mehrschichtigem Epithel bedeckt. Jene Knoten füllen oft den betreffenden Milchgang ganz aus und erweitern ihn — oft auch zentralwärts — auf das Vielfache seines nor-

malen Umfanges. Bei den Papillomen kommt es oft zu Zirkulationsstörungen, eine tiefe oder oberflächliche Nekrose kann eintreten. Nicht selten gesellt sich ein Oedem hinzu. Die Ausbildung von Zotten ist möglich. Es treten so Exsudationen und Blutungen in die Milchgänge auf. Die Zahl solcher Neubildungen braucht sich nicht unbedingt auf eins zu beschränken. Das übrige Mammagewebe verhält sich verschieden. In dem einen Fall erweitern sich die Milchgänge nicht, das Epithel bleibt normal, die Drüsenläppchen verändern sich nicht, in dem andern Fall wird das Epithel der Ausführungsgänge mehrschichtig, wir finden knospenartige Vorsprünge gegen das Lumen hin oder papillomatöse Excrescenzen, dann und wann wird dadurch das ganze Lumen ausgefüllt unter Aussparung weniger Lücken in den soliden Epithelhaufen. Man spricht dann von der „Bimssteinformation" des Epithels. Stets bleibt die Membrana propria erhalten, also findet kein Durchbruch in das Bindegewebe statt. Diese Tumoren können hin und wieder gestielt sein, meist sind sie schon makroskopisch erkennbar; ihre Größe ist wechselnd.

Gronwald stellt den Unterschied zwischen beiden wie folgt heraus:

1. Fibroadenom: Die Zotten haben einen zarten reichverzweigten Stamm von Bindegewebe, dieser ist von Gefäßen durchsetzt und von hohem Epithel überzogen. Sehr ins Auge fallend ist das Oberflächenwachstum mit aktiver, führender Beteiligung des Epithels.

2. Intracanaliculäres Fibroadenom: die Verdrängung durch selbständig wucherndes Stroma ist hier charakteristisch.

Aschoff faßt diese gesamten Veränderungen unter dem Namen „Mastopathia chronica cystica dysplastica" zusammen. Wenn das Symptom der pathologischen Sekretion hinzutritt, erweitert er die Bezeichnung durch Hinzufügung „haemorrhagica".

Anschließend können wir mit Askanazy feststellen, daß diese Erkrankung weder eine reine Geschwulst noch eine reine Entzündung ist. Die pathologische Sekretion beruht auf zwei örtlich verschiedenen Prozessen. Bis jetzt besteht noch keine Klarheit darüber, ob der eine die Folge des anderen ist, d. h., ob

sie stets zusammen auftreten müssen. Der der „blutenden Mamma" zugrundeliegende Prozeß ist am besten mit der Aschoff'schen Diagnosenbezeichnung „Mastopathia chronica cystica haemorrhagica" zu bezeichnen, da er uns wohl die Symptome aufzeigt, aber weder ein Urteil über die pathologisch-physiologische, noch über die pathologisch-anatomische Grundlage, noch über die Aetiologie in sich faßt.

VI.

Die Pathogenese und das durch sie hervorgerufene histologische Bild können wir nur auf Grund von pathologisch-anatomischen Befunden, die aber einen bestimmten Zustand und nicht den Lebensablauf wiedergeben, zu erkennen versuchen. Heute wird niemand mehr ableugnen, daß auch die Brustdrüse in den hormonalen Körperhaushalt einbezogen ist, und daß sie im wesentlichen in ihrer Funktion von Hormonalreizen des Genitale abhängig ist. Neurotische Einflüsse auf ihre Funktion sind pathologisch.

Pribram konnte zusammenfassend feststellen, daß jeder Arbeitsleistung des Brustdrüsengewebes ein bestimmtes histologisches Bild entspricht, und zwar von der Vor-Pubertätszeit bis zur senilen Involution. Schon 1849 hatte Berthold diese Entdeckung gemacht. Man darf wohl sagen, daß der Uterus und die Mamma sich im größten Teil des Lebens gewissermaßen in Bereitschaftsstellung befinden.

Rein äußerlich kann die Abhängigkeit der Brustdrüse vom Sexualapparat schon dadurch bewiesen werden, daß bei vielen Frauen eine praemenstruelle Brustschwellung, die durch vermehrte Blutzufuhr bedingt ist, bemerkbar ist, der eine ebenso deutliche Abschwellung folgt.

Eine einheitliche Auffassung über die Entstehung einer Blutung — wenn wir von Trauma, vikariierender Blutung und Haemangiom absehen — konnte ich im Schrifttum nicht feststellen.

Aschoff glaubt eine Infarktbildung bei venöser Thrombose verantwortlich machen zu müssen. Für Orth tritt neben der Organhyperaemie eine verstärkte Blutdiapedese auf.

Hendricock fiel keine Hyperaemie von Teilen der Brustdrüse auf. Gronwald (bei Hendriock) stellte die Diapedese-Blutung fest, die „auf eine abnorme Durchlässigkeit der Gefäßwandung zurückzuführen und als eine Störung in ihrem funktionellen Zustand anzusehen ist.“ Derartige Aenderungen im Zustand des Blutkreislaufes finden wir auch in anderen Organen, z. B. in der Niere. Gronwald erkennt Stauungserscheinungen und menstruelle Hyperaemie als die Entstehung der Blutung.

Ferner gehen die Blutungen mit starker Gefäßneubildung und Diapedese infolge Wandschädigung einher. Eine nicht kleine Rolle spielt auch der Auflockerungszustand der Gewebe. Andere Forscher sehen die Entstehung der Blutung einfacher: Bei Einreißen von Cystenwänden und Septen werden die betreffenden Kapillaren arrodiert und das Blut gelangt in die Cysten. Dort bildet es zunächst kleine Haematome, die aber keine Beschwerden machen. Durch die exponierte Lage der Brust ist sie dauernd kleinen Traumen ausgesetzt, diese unterhalten die Blutung. Schließlich gelangt diese blutige Masse, die nun inzwischen mit Zerfallsprodukten vermengt ist, durch Verbindung solcher Cysten mit den Ausführungsgängen, in die Außenwelt.

Bei Milchgangspapillomen ist eine solche Verbindung ja von selbst hergestellt.

Gronwald unterscheidet aetiologisch zwei Gruppen: Die erste Gruppe ist verschwindend selten: Trauma, haemorrhagischer Katarrh (Mintz), Ateriosklerose, Veränderungen im Sinne der Haemophilie und Haemangiome. Wegen ihrer seltenen aetiologischen Grundlage, und weil sie mit dem Krankheitsbild, das uns hier interessiert, nichts zu tun haben, können wir sie übergehen. Die zweite Gruppe ist die der cystischen Krankheiten und der echten malignen Geschwülste. Als wichtigste bezeichnet er die Mastopathia chronica cystica.

Wie jedes Organ, so macht auch die Brustdrüse eine Altersinvolution durch. Bei der Mamma manifestiert sich diese in der Bildung von Cysten.

Walchshofer unterscheidet so eine normale Altersinvolution von einer atypischen. Daneben spricht er noch von aty-

pischer Involution im Gegensatz zu typischer, wobei die atypische Involution durch irgendwelche Krankheitsprozesse außerhalb der Mamma hervorgerufen wird. Die atypische Altersinvolution ist in Zahl und Regelmäßigkeit abweichend von der normalen senilen Cystenbildung. Er vertritt die Auffassung, daß in der normal atrophierten Mamma Drüsenzellenkomplexe mit erhöhter Potenz ihrer Zellen bestehen. „Diese Zellenabschnitte atrophieren nicht im gleichen Tempo, ja sie breiten sich sozusagen in der atrophischen Drüse aus." Die atypische Altersinvolution kann weiter, das heißt zu einer Vermehrung und Veränderung des Epithels führen. Die Formen dieser Involution stellen sich nach pathologisch-anatomischen und klinisch-histologischen Gesichtspunkten folgendermaßen dar:

Formen von atypischer Altersinvolution:

1. Erweiterung von Ausführungsgängen und Alveolenbildung, deren Erweiterung bis zur Cystenbildung.	1. Hyperplastische Form = ruhende Mastopathia chronica cystica.
2. Vermehrt erhalten gebliebene Epithelbestände u. ungleichmäßiges Altern in der Mamma.	
a) Wucherung des Epithels (Vielschichtigkeit und Papillenbildung), schließlich dennoch Zerfall dieser.	2. a) Hyperplastische degenerative Form = proliferierende Mastopathia chronica cystica.
b) Kein Zerfall der wuchernden Epithelien, Verdacht auf infiltratives Wachstum.	b) Prae- u. pericanceröse Form.

K r o m p e c h e r ist der Ansicht, daß die Cystenmamma auf einer stammesgeschichtlich ganz frühen Stufe, nämlich der der Schweißdrüse, stehen geblieben ist, sie ist als atavistischer Rückschlag zu betrachten. Er spricht nach dem mehr oder weniger vorgeschrittenen Krankheitsprozeß von Fibrosis microcystica (Anfangsstadium) und Polycystoma (das klassische Krankheitsbild der Cystenmamma).

v. Saar's „blasse Epithelien" erinnern an das Stadium, aus dem die Brustdrüse sich herausdifferenziert hat. In der Wucherung der Spindelzellen ist ein Analogon zu den Schweißdrüsen zu sehen.

M. Borchhardt und Jaffé machen den Unterschied zwischen 1. Cystenmamma (Typus Reclus) und 2. Mastopathia chronica cystica dysplastica. (Dysplastisch nennt Aschoff den Prozeß darum, weil für die Entstehung bezw. für die Entwicklung eine besondere konstitutionelle Empfindlichkeit des Epithels anzunehmen ist. Ferner gehört eine individuelle Disposition hinzu, da die Mamma auf die physiologischen und pathologischen Reize verschieden anspricht.) Moskowisz betrachtet sie als eine Nachwirkung der Dysfunktion der Ovarien.

Durch die Forschungen der jüngsten Zeit erscheint die Virchow'sche Reiztheorie auch bei dieser Erkrankung ihre Brauchbarkeit zu erweisen. Nach Gronwald macht aber die Definition des Begriffes „Reiz" noch große Schwierigkeiten; für ihn ist „die Disposition aus dem Gebiet der hypothetischen Vorstellung in den Bereich des exakten Wissens getreten." Askanazy und Aschoff messen der Erblichkeit wie der Genitalfunktion einen großen Wert bei. (Aschoff vergleicht die Mastopathia mit der Metropathia chronica haemorrhagica.) Einige Forscher glauben, die Cystenmamma sei eine doppelseitige normale Involution, während die Mastopathia und das zu ihr gehörende Bild der „blutenden Mamma" meist einseitig auftrete und ein pathologischer Prozeß sei. So fanden Borchardt und Jaffé bei 93% der Brüste — sie untersuchten 200 von 100 Frauen — „überhaupt Veränderungen". Sie sehen diese als eine Folge von hormonalen Störungen an — vielleicht vom Ovar ausgehend — „die besonders stark hervortreten, wenn der Boden durch Fehldifferenzierung stark ansprechbar ist." Als weitere Voraussetzung sehen sie eine besondere Bereitschaft, die wiederum durch Fehldifferenzierung des Epithels bedingt ist, an. Für Lukowsky ist die Cystenmamma weder eine echte Geschwulst noch eine eigentliche Entzündung, sondern sie ist als chronischer Reiz aufzufassen.

Bei der Erforschung dieses Reizes glaubt man mehr und mehr eine hormonale Störung, die vom Sexualapparat ausgeht, dafür verantwortlich machen zu müssen. Gerade im letzten Jahre haben verschiedene Autoren angeblich therapeutische Erfolge oder doch zum mindesten ein Sistieren des Prozesses nach Verabreichung von Hypophysen- und Ovarialhormonpräparaten gesehen. Aber diese Untersuchungen sind noch nicht abgeschlossen, so daß sich eine Erörterung dieses sicher wichtigen Problems vorläufig in diesem Rahmen erübrigt. Eigene Forschung nach dem Zusammenhang zwischen Cystenmamma bezw. „blutender Mamma" und Funktion der Brustdrüse konnten nicht zum Ziele führen, da die Angaben im Schrifttum hierüber zu spärlich und zu ungenau sind. Immerhin würde eine Untersuchung über die Frage: „Bereitet häufige Stilltätigkeit den Boden für eine „blutende Mamma", oder sind Frauen, die nicht gestillt haben, prädisponiert?" uns ein Stück weiterbringen und würde auch vielleicht eine klare Beurteilung über den alten wissenschaftlichen Streitpunkt: „Ist die „pathologische Sekretion aus der Mamille" das Zeichen für ein drohendes Maligne-werden der Brustdrüsenveränderung?" ermöglichen.

VII.

Wir kommen nunmehr zum interessantesten und schwierigsten Problem der „blutenden Mamma".

Zunächst erhebt sich die Frage: „Wie können wir den Uebergang von einer gutartigen Erkrankung in die Bösartigkeit feststellen?" Es ist heute die allgemeine Ansicht der Pathologen, daß ein zunächst benigner Prozeß in einen bösartigen übergehen kann.

Die Häufigkeit der Krebsentwicklung auf dem Boden der „blutenden Mamma" ist sehr verschieden gefunden worden. Nach Schimmelbusch beträgt die Zahl 7%, Theile gibt 15% an, Wolff spricht sogar von 45%; Bloodgood glaubt bei papillomatösen Tumoren 50% angeben zu müssen. (M. Borchardt.)

Die verschiedenen Zahlenangaben liegen in der Schwierigkeit begründet, den Krebs im Beginn zu diagnostizieren. Lu-

kowsky stellt die Forderung auf, daß zur Diagnose Krebs unbedingt der Nachweis destruierenden Wachstums gehört. Ribbert (bei Lukowsky) diagnostiziert nur dann Carcinom, wenn er Epithel an anormaler Stelle findet. Hansemann (bei Lukowsky) ist der Meinung, daß man malignes Wachstum gar nicht im Beginn diagnostizieren kann, sondern erst dann, wenn schon eine deutliche Carcinomstruktur vorhanden ist. Für ihn ist die rein formale Histogenese noch kaum bekannt.

Borst (bei Lukowsky) nimmt einen sehr zurückhaltenden Standpunkt ein, indem er sein Urteil über die Frage der Beziehung zwischen atypischer Epithelwucherung und Krebs, wie folgt, zusammenfaßt: es ist fraglich, „ob es spezifische krebsige Epithelveränderungen gibt, aus denen man allein einen Krebs diagnostizieren könnte, in einem Stadium, in welchem von einem Durchbruch durch die physiologischen Gewebsgrenzen noch gar nicht die Rede ist.“ Er kommt zu dem Ergebnis, „daß die Willkür der Morphologie der einzelnen neugebildeten Zellen und Abweichungen des Protoplasma und ganz besonders der Kernstruktur vom Normalen zwar äußerst verdächtig auf Krebs ist.“ Er sieht in der Beachtung dieser Kriterien bei der Entscheidung zwischen Benignität und Malignität eine wesentliche Erleichterung der Diagnose.

Dadurch, daß wir bisher noch keine spezifische Krebsfärbung oder ähnliches gefunden haben, ist die Feststellung einer beginnenden bösartigen Entartung sehr erschwert. Viele Autoren (Aschoff, Tietze, Roloff, Krompecher u. a. m.) sind der Ueberzeugung, daß alle Formen der Mastopathia zum Ausgang einer malignen Degeneration werden können. Ob allerdings diese Entstehung uni- oder multilokulär, ob primär oder sekundär, ob sie von den Drüsengängen oder von den Endstücken ausgeht, ist unbestimmt.

Bis jetzt ist es nicht geklärt, ob eine solche maligne Degeneration in 1 bis 1½ Jahren entstehen kann, oder ob dafür mehrere Jahre erforderlich sind. Umstritten ist ferner, ob wir einen besonderen auslösenden Reiz vor uns haben, dann müßte logischerweise eine Beseitigung dieses Reizes — etwa durch eine

Operation — eine Sistierung der Entwicklung herbeiführen, was durch viele Fälle der Praxis bewiesen ist.

Als Ursache des Bösartigwerdens gibt Gronwald bei diesen präkancerösen Stadien Zelluntergang und Zirkulationsstörungen an, „die dauernden Reiz zum Wachstum geben können." Es hängt dann von der Disposition ab, ob eine solche präcanceröse Gewebsanlage zu einer malignen Geschwulst wird.

Pribram glaubt, „wir würden den Dingen Zwang antun, wenn wir bei Sichtbarwerden der Blutung aus der Mamille eine —klinisch vielleicht berechtigte — Grenze aufrichten wollen, die aber in der Pathologie keinerlei Begründung hat." Erdheim (bei Knoflach und Urban) ist der Ansicht, daß wir „einen Schluß aus der Art des Prozesses auf die Natur des, der Sekretion zugrundeliegenden, pathologischen Prozesses nicht ziehen können." Er sieht die Blutung bei einem Carcinom als Nebenerscheinung an. Knoflach und Urban glauben in der Sekretion keineswegs ein Zeichen für ein Maligne-werden des Prozesses sehen zu müssen, auch bemerken sie keine zeitliche Korrelation zwischen dem Auftreten des Tumors und der Blutung.

Berka (bei Erdheim) sieht in der Erweiterung der Milchgänge, der Epithelproliferation, in der Mehrschichtigkeit der Epithelien und den soliden Epithelzapfen mit der Ausfüllung des ganzen Lumens Bilder, die dem Carcinom nicht unähnlich sind, aber keine Zeichen von maligner Wucherung.

Selbst für den erfahrenen Pathologen ist die Entscheidung „was noch atypische Wucherung und schon Krebs ist", nach Mintz, schwer.

Reclus gibt nur eine gelegentliche Koinzidenz für Krebsbildung auf dem Boden der „blutenden Mamma" zu.

Eine große Rolle in der Literatur haben stets die v. Saarschen sogenannten „blassen Epithelien" gespielt. Man findet nämlich oft Cysten, die mit einem Zylinderepithel ausgekleidet sind, dessen Zellen viel Plasma enthalten und sich daher blaßrot färben lassen. Berka hält diese v. Saar'schen Epithelien für ein Bindeglied zwischen physiologischer und carcinomatöser Wucherung. Nach Krompecher bilden sie sogar die Grundlage

des Krebses aller Arten. Bertels erkennt sie als krebsig an, da sie in polygonale Zellen zerfallen, dann zuerst in das Innere der Cysten wachsen, um darauf in das umgebende Bindegewebe zu wuchern.

Für Theile ist die Proliferation noch kein Zeichen von Malignität, sondern bedeutet lediglich eine verzerrte Wucherung. Ihm fällt der Polymorphismus der Kerne bei sonstigen benignen Zeichen auf, ist doch die Membrana propria noch erhalten.

Die Bedeutung der atypischen Epithelwucherung (verstärkte Mitosen, verschiedene Größe und Zahl der Kerne, verschiedene Färbbarkeit, sowohl der Kerne wie des Protoplasmas, verschiedene Form der Zellen) sollte doch wohl ein Alarmzeichen sein. Nur engste Zusammenarbeit von Chirurg und pathologischen Anatomen kann uns eine Klärung dieser wichtigen Frage bringen.

Walchshofer gibt uns wohl die eindrucksvollste Schilderung von dem praecancerösen Zustandbild einer cystisch veränderten Mamma: „es liegt eine atypische Involution mit vermehrt erhalten gebliebenen Epithelien vor, wobei die Zellen aber schließlich doch wieder zerfallen. In anderen Fällen von atypischer Involution zerfallen aber die vermehrt bestehen gebliebenen Drüsenzellen nicht, sondern sie weisen die Zeichen der Wucherung auf: breitbasige Epithelpapillen aus dichtstehenden dunklen Zellen, springen in die Lumina der Alveolen und Gänge vor, sie füllen das Lumen ganz aus. Die Epithelien liegen dann nicht locker, wie abgestoßene, sondern stehen dicht; man hat den Eindruck, als wenn sie „aktiv" ins Lumen hineinwüchsen. Viele solche Epithelhaufen sind plump und bis ins Zentrum gefärbt, dunkel, im Gegensatz zu atrophischen Zellen, deren zentral gelegene, blaß, d. h. schlecht färbbar sind und Zerfallserscheinungen aufweisen." Durch Wucherung und Vermehrung werden diese Zellhaufen immer größer. Wir sehen keine Läppchenstruktur. Man findet solche Bilder immer in Carcinompräparaten in der näheren und weiteren Umgebung des Tumors. „Sie erscheinen als eine Zwischenstufe auf dem Wege von der Involution zur malignen Degeneration." Aber diese Bilder kommen nicht nur in carcinomatösen Brüsten vor, sondern auch in atrophierten Mammae als

eine selbständige Abart der Involution, ohne daß eine Grenze nachweisbar wäre.

Eine besondere Beachtung finden in diesem Zusammenhang auch die Milchgangspapillome. Können wir diese als Anfänge einer malignen Entartung betrachten oder müssen wir sie unter die bösartigen Geschwülste rechnen? Einige wenige Pathologen halten in jüngster Zeit auch die Papillome für bösartige Geschwülste (Wiener Schule). Klose fordert mit Leidenschaft die Anerkennung der Milchgangspapillome als praecanceröse Gebilde. Er schreibt dazu: „Die des renalen Systems betrachten wir als Carcinom, die des Magen- und Darmkanals sind praecanceröse Gebilde, auch die der Brustdrüse sind als Schrittmacher des Krebses ebenso ernst zu nehmen. Fordern wir für das Carcinom den kategorischen Imperativ, das carcinomtragende Organ mit Drüsen zu entfernen, so ist dieses Grundgesetz mit dem gleichen Recht wissenschaftlicher Ursachenlehre und bisheriger Erfahrung auf den Vorläufer-Krebs zu übertragen. Auch der günstige Verlauf weniger Inoperierter kann von dieser Forderung nicht entbinden."

Die rein formale Genese des Carcinoms stellt sich nach Dietrich folgendermaßen dar:

I. Umwandlung des ganzen Drüsengewebes in einheitlicher gleichmäßiger Weise in Krebs.

II. Unizentrische Entstehung.

1. Aus Ausführungsgängen:
   a) mit vorwiegend intracanaliculärer Wucherung,
   b) mit baldigem Einbruch in die Nachbarschaft.
2. Aus Drüsenläppchen:
   a) wuchernde Drüsen mit Uebergang in freie Infiltrate,
   b) Ausbildung kompakter Epithelnester.

III. Multizentrische Entstehung:

1. mit gleichartigem Aufbau der Krebsherde,
2. mit ungleichartigem Typus.

Wie kommen nun die verschiedenen Entwicklungsgrade der alternden Brustdrüse zustande? Gronwald wie auch Aschoff (eben dort) sind der Meinung, daß es zwischen gut-

und bösartigen Geschwülsten Uebergänge gibt. Die Klinik rechnet ja auch täglich mit einem Bösartigwerden noch nicht „maligner Tumoren". So können auch nach Pribram cystisch veränderte Brustdrüsen in Carcinom (epithelial) und in Sarkom (fibrös) endigen.

So unterscheidet Gronwald vier Stadien der Entwicklung, welche von der Mastopathia cronica dysplastica zur „blutenden Mamma" und von dieser zum Auftreten einer malignen Degeneration führen können.

1. „Hyperplastische Epithelwucherung". Mit Zunahme der Größe der Cysten treten an der Innenwand kleine Erhebungen auf, die bis zu weitgehender Ausfüllung des Innenraumes durch warzige, zottige Bildung führen können. Die „blassen Epithelien" sind als Teilerscheinungen des ganzen Prozesses der Mastopathia chronica cystica aufzufassen; vielleicht bedingen sie eine besondere Art der apokrinen Sekretion.

2. „Hyperplastisch-adenomatöse Epithelwucherungen". Wir finden nur eine gewöhnliche reaktive Wachstumserscheinung, was aber schon als krankhaft angesehen werden muß. Es fällt ein stark wucherndes Parenchym gegenüber dem der normalen alternden Brustdrüse auf. Durch eine der praemenstruellen Proliferation ähnliche Sprossung kommt es zu einer Vermehrung der Drüsenfelder, diese sind auseinandergesprengt in einzelne Cysten. Daneben aber trifft man Drüsenfelder von geordnetem Aufbau mit teilweise erheblicher Proliferation an. Klinisch bemerkt man hier ein schubweises Auftreten von Verhärtungen. Der Gesamteindruck ist aber noch ein relativ geschlossener.

3. „Praetumoral". Hier erhebt sich das Epithel schon über die Oberfläche. Die drüsigen Gebilde liegen wirr durcheinander, sie sind durch eine völlig verzerrte und unregelmäßige Form charakterisiert. Zottenartige Erhebungen von atypischen Epithelsträngen durchqueren das Lumen und füllen es teilweise aus. Die Membrana propria ist noch erhalten. Noch bemerken wir kein destruierendes Wachstum. Durch wirr durcheinanderliegende Brückenbildungen von Epithelwucherungen, die die Cystenlumina durchziehen, entsteht der Eindruck von mehr oder weniger soli-

den Epithelkomplexen, der noch verstärkt wird durch die gegenseitige Berührung. Da sie aber von feinen Bindegewebszügen durchzogen sind, erscheinen sie noch unverdächtig. Das Bild erinnert an das eines Papilloms.

4. „Praecancerös". Die vorausgegangenen Stadien können vermutlich teilweise oder ganz übersprungen werden, wenn nämlich exogene Reize und endogene Momente geeignet zusammenwirken, „dann beherrschen sofort besonders lebhafte, die Beziehung zwischen Epithel und Stroma störende, überwiegende Epithelbeteiligung mit Atypie und Unruhe der Zellverbände das histologische Bild, — wir haben endlich die letzte Stufe unserer Entwicklungsreihe — das praecanceröse Stadium — vor uns." Atypische Epithelwucherungen können nicht nur nach dem Lumen zu stattfinden, sondern auch ohne Rücksicht auf die Membrana propria in das Bindegewebe hinein und suchen hier gewissermaßen Konnex mit dem benachbarten Cystenepithel". Es fällt nicht nur die wechselnde Größe und Form der Zellen auf, sondern auch die verschieden intensive Färbbarkeit. Jetzt sind die Cystenlumina völlig durch Epithelzellen von verschiedener Größe ausgefüllt. Es zeigt sich eine fundamentelle Abweichung von einfacher atypischer Epithelwucherung. Die Ganglumen sind bis auf zentrale nekrotische Gebilde mit großen Epithelzellen ausgefüllt, deren große unregelmäßige Kerne viele Teilungsfiguren zeigen.

Gronwald stützt sich hier auf die bekannten Krebsentstehungstheorien von Bard, Schuchardt und Orth.

Das letzte Stadium will Gronwald bei 80% seiner Fälle mit „blutender Mamma" gesehen haben.

Man wird nicht immer alle diese Zeichen des letzten Stadiums finden, aber wohl wird eines der Krebsstigmata vorkommen.

Auch Aschoff hält die Mastopathia für ein „klassisches Zeichen der blastoiden oder praeblastoiden Wucherung des Organs", so schlägt er je nach der Zahl der gefundenen praecancerösen Zeichen vor, von folgenden Stadien zu sprechen:

mit 3 Kreuzen (xxx) = einwandfreies praecanceröses Stadium,
mit 2 Kreuzen (xx) = verdächtiges praecanceröses Stadium,
mit 1 Kreuz (x) = auf der Grenze des Verdachtes stehendes praecanceröses Stadium.

Abschließend ist zu sagen, daß die „blutende Mamma" die Gefahr der Entartung zum mindesten anzeigt. Es ist nun Sache der Klinik, die entsprechenden therapeutischen Schlußfolgerungen zu ziehen.

Verebél faßt das praecanceröse Stadium als einen klinischen Begriff auf und formuliert ihn als einen Vorgang, der aus dem gesunden Zustande des Gewebes in das Carcinom hinüberführt. Der Pathologe muß diesen Begriff ablehnen, da er es ja immer nur mit Zustandsbildern zu tun hat.

Gronwald erblickt „die Anlagefehler des Vorkrebses in einer eigenartigen praecancerösen Gewebsbildung, die, vielleicht anfänglich unsichtbar, in den Zellen schlummernd ohne jede entzündliche Primäreinwirkung den Ausgangspunkt bildet und dann unter Einschaltung eines adenomatösen Zwischenstadiums, unter dem Einfluß dauernder Reize, unter Aenderung ihrer biologischen Eigenschaften zur bösartigen Wucherung übergehen."

Demnach ist das Auftreten der Blutung das Zeichen, daß eine Carcinomentwicklung beginnt oder schon ein Krebs vorhanden ist. (Bloodgood, Mintz, Gronwald.)

VIII.

Es erhebt sich nun die Frage, wie können wir solche praecanceröse Stadien, deren Grundlage eine cystisch veränderte Brustdrüse ist, feststellen?

Das einzige klinische Zeichen ist nach Gronwald, sofern nicht schon ein Tumor feststellbar ist, — hier wäre die Diagnose und die damit indicierte Therapie ohne weiteres klar — die Blutung. Von einigen Verfassern wurde auch bei dieser Erkrankung die bekannte — bei anderen pathologischen Vorgängen mit Recht beliebte und klärende — Probeexcision vorgeschlagen. Doch gerade läßt der schlechte Erfolg hierbei viele Autoren davor eindringlich warnen.

Gronwald hält Probeexcision oder die Untersuchung eines kleinen Bezirkes nur für ein Teilergebnis, denn das Fehlen verdächtiger Zeichen schützt nicht vor Neubildungen an gleicher oder anderer Stelle. Die weibliche Brust ist zu vielen Insulten ausgesetzt, von denen jeder für sich allein das Entstehen eines Carcinoms entschieden begünstigt.

Für Mintz besagt die Probeexcision prognostisch gar nichts. Sah er doch, wie eine seiner Patientinnen, bei der trotz genauester Untersuchung des probeexcidierten Stückes nichts Verdächtiges gefunden worden war, nach 1½ Jahren an einer Wirbelsäulenmetastase zugrunde ging.

Gronwald fürchtet bei Probeexcision die Keimverschleppung oder ein schnelleres Wachstum des Knotens an der Einschnittstelle „durch Fortfall des Schutzwalles, worin er auch bestehen mag." Hierdurch ist das „Wildwerden des Epithels" bedingt, dessen Gefahren wir auch von anderen Geschwülsten her kennen.

Zur Erleichterung der Diagnose wird in jüngster Zeit die Durchleuchtung der weiblichen Brust angegeben. Diese erfolgt in der Weise, daß eine eigens dazu konstruierte Lampe unter die hängende Brust geschoben wird.

Einige Untersucher wollen Patienten mit „blutender Mamma" längere Zeit beobachten bezw. periodisch kontrollieren. Daß dieses für jeden solcher Menschen ein Martyrium ist, ist sicher, denn die Krebsangst, die in der Menschheit grassiert, würde solche Personen zu einer Selbstbeobachtung führen, die dann nur allzu leicht nicht bloß hypochondrische Reaktionen bedingt.

Mintz glaubt, daß solche Fälle nur vom Chirurgen behandelt werden können, der die nötige Erfahrung gesammelt hat. Wenn er auf dem Standpunkt steht, daß die Indikation einer radikalen Therapie sich an den öfters auftretenden doppelseitigen Affektionen und an dem Befallenwerden relativ junger Frauen zerschlägt, so kann ich seinen Worten hierin nicht folgen. Bei der Durchsicht des Schrifttums konnte nämlich festgestellt werden, daß eine doppelseitige Affektion sehr selten ist und auch junge Frauen relativ selten befallen werden. Zu betonen ist noch,

daß der Schritt von der Cystenmamma zur „blutenden Mamma“ ein immerhin doch erheblicher ist, denn die Cystenmamma ist als ein durchaus normaler Prozeß des Alters zu betrachten, erst die Blutung ist nach Gronwald als eine Ankündigung für die drohende oder schon eingetretene Malignität anzusehen. M. Borchardt unterscheidet zwischen einseitiger Mastitis chronica cystica und doppelseitiger Cystenmamma, die wahrscheinlich ein congenitales Leiden sei. Auch nach Klose (Aschoff) ist die pathologische Sekretion das einzige Zeichen praecanceröser Umwandlung.

Von vielen Bearbeitern wird ein Unterschied in der Behandlung von jüngeren und älteren Frauen gemacht. Für letztere wird insbesondere immer wieder angeführt, daß diese im krebsgefährdeten Alter stehen.

Vor allen Dingen empfiehlt man bei jüngeren Frauen eine Teilexstirpation, etwa nur der Drüse, schon mit Rücksicht auf den kosmetischen Erfolg. Eine große Rolle spielt ferner die Operation nach Warren. Einige Chirurgen berichten von Teilexcision bezw. von einer Ablatio mammae mit gutem Erfolg. Eine solche „vermittelnde Stellung“ nehmen diese hauptsächlich bei jüngeren Personen ein, da sie verstümmelnde und Angstoperationen ablehnen.

Dadurch, daß sich die histologische Malignitätsdiagnose nicht mit dem klinischen Krebsbegriff deckt, können noch keine dogmatischen Lehrsätze aufgestellt werden.

Während gerade Pribram nach Röntgenbestrahlung das Nachlassen der subjektiven Beschwerden gemerkt hat, verrät er aber nicht, ob eine wirkliche Heilung eingetreten ist. M. Borchardt und Jaffé lehnen Röntgenbestrahlung ab, „da diese Zellwucherungen einen neuen Reiz erfahren, der vielleicht doch nicht ganz ungefährlich sein kann.“

Die anderen konservativen Maßnahmen, wie Punktion, Hochbinden und Kompression der Brüste, Jodkalibehandlung (Mintz), Gelatinebehandlung oder Bier'sche Stauung werden wohl kaum noch verwandt.

In letzter Zeit wurden Versuche mit Genitalhormonpräpa-

raten gemacht. Doch lassen sie heute noch kein abschließendes Urteil zu, da die hiermit angestellten Versuche noch nicht abgeschlossen sind. Leider muß auch in diesem Zusammenhang darauf hingewiesen werden, daß eine solche Therapie für unser armes Volk noch nicht erschwinglich ist.

Wenn Gronwald sagt, bei unsicherer Diagnose ist keines falls eine längere Diagnosenbeobachtung zulässig, denn wer wartet, bis der Krebs da ist, kommt zu spät, so kann ihm darin nur zugestimmt werden, obwohl die Schwierigkeit der Diagnose bei dem Beginn dieser Erkrankung zugegeben werden muß. Aber das Wort von Schmieden: „Die beste Krebstherapie ist immer noch die Frühoperation und einzige Prophylaxe, die wir kennen, ist die Beseitigung der praecancerösen Erkrankung," gilt auch in unserem Falle.

Es erhebt sich nun die Frage: „Ist eine prophylaktische radikale, meist verstümmelnde Operation einem mehr konservativen Verfahren, das in einer Teilexstirpation besteht, vorzuziehen?"

IX.

Bevor ich hierauf weiter eingehe, möchte ich einen bisher unveröffentlichten Fall, der uns die Gefahr der „blutenden Mamma" sehr eindrucksvoll vor Augen führt, vorstellen. Er wurde mir von Herrn Professor Dr. Kleinschmidt, Chefarzt der chirurgischen Abteilung des evangelischen Krankenhauses zu Mülheim-Ruhr, zur Verfügung gestellt. Von Herrn Geheimrat Prof. Dr. Aschoff stammen die mikroskopischen Befunde, die er mir liebenswürdigerweise mitzuteilen erlaubte.

Frau L., 44 Jahre, Botin. Aufgenommen 20. 1. 30.

Anamnese: Seit einem Jahre „blutende Mamma" rechts. Patientin hat 6 Zangengeburten durchgemacht wegen engen Beckens, bei denen alle Kinder gestorben sind. Im Jahre 1923 wurde am 28. 8. das 7. Kind bei einer Gravidität im 7. Monat durch Kaiserschnitt (Porro) weggenommen. Seit der Zeit war die Menstruation äußerst schwach. Die Absonderung aus der rechten Brust war in der ersten Zeit gelb. Bei Beginn bemerkte Frau

L. nur wenige Tropfen, die die Wäsche steif machten. Erst in den letzten drei Monaten wurde der Ausfluß blutig und stärker. Subjektive Beschwerden hat Frau L. nie gehabt. Ein Zusammenhang mit den Menses ist nicht festzustellen. Seit Oktober 1929 menstruiert Patientin nicht mehr. Etwa seit November desselben Jahres ist die Sekretion aus der Brustwarze rot, d. h. blutig gefärbt. Befund: Pulmo et Cor o. B. Bauchorgane o. B.

Chronische Mastitis mit tastbarer Verdickung des Drüsenkörpers rechts. Linke Brust o. B.

Therapie: Es wird eine Ablatio mammae vorgenommen. (Ovaler Hautschnitt. Amputation der ganzen Brust. Subkutane und Hautnaht.)

Mikroskopischer Befundbericht des pathologischen Instituts zu Freiburg i. Br.: „Die eingesandte Mamma zeigt makroskopisch auf dem Durchschnitt in einem fibrösen Gewebe zahlreiche kleine Zystchen. Mikroskopisch sieht man dicht nebeneinandergelagert kleinere und größere zystische Hohlräume, die stellenweise von einem niedrigen weißlichen Epithel ausgekleidet sind, die aber vielfach an ihrer Wand kleine polypöse Bildungen zeigen und an einzelnen Stellen durch Epithelien mit einem auffallend hellen Protoplasmaleib fast völlig zugewachsen sind.

Ein infiltrierendes Wachstum in die Umgebung ist nirgends festzustellen. Dagegen sieht man stellenweise Bilder, wie bei einem intracanaliculär wachsenden Fibroadenom der Mamma. Das ganze Bild zeigt eine klassische Mastopathia chronica cystica."

Entlassung am 1. 2. 30 nach glatter Heilung.

Wiederaufnahme am 7. 7. 33. Die Aufnahme erfolgte, weil sich ein Knoten an der Stelle der rechten Brust entwickelt hatte. Der Tumor ist kleinapfelgroß.

Diagnose: Carcinommetastase nach Mammaamputation.

Therapie: Radikaloperation. Am 8. 7. 33 wird die alte Narbe umschnitten, die Achselhöhle in typischer Weise ausgeräumt, Pectoralis maior und minor entfernt. Am Latissimusrand findet sich eine bohnengroße, wahrscheinlich carcinomatöse Drüse. Drainage des Wundgebietes von 2 Stellen aus. Hautnaht.

Mikroskopischer Befundbericht des pathologischen Instituts in Freiburg i. Br.: „Die dortige Vermutung, daß es sich um ein Karzinom handelt, wird bestätigt. Es liegt ein ziemlich zellreiches alveolär gebautes Karzinom vor. Was die Frage anbetrifft, ob im Jahre 1930 bereits ein Karzinom vorgelegen hat, so möchten wir es offen lassen, ob damals wirklich ein Krebs außerhalb des uns übersandten Präparats bestanden hat. An dem uns übersandten Präparat fanden sich seiner Zeit nur die Bilder der Mastopathia chronica cystica und kein Karzinom. Bei der Länge der Zeit möchten wir annehmen, daß sich der Krebs erst sekundär entwickelt hat. Jedenfalls ist der Fall für uns sehr lerreich, da er zeigt, daß auch bei gutartig aussehender Mastopathia chronica cystica eine relativ schnelle Krebsentwicklung möglich ist. Vielleicht dürfen wir uns noch eine Rückfrage erlauben: Seinerzeit wurde uns berichtet, daß eine Ablatiomammae vorgenommen wäre. Ist wirklich eine solche Operation erfolgt? Wenn ja, müßte sich der Tumor in der anderen Mamma entwickelt haben, die wir damals nicht untersucht haben.

gez. L. Aschoff.

Heilung: p. primam. Patientin kann den Arm ziemlich gut bewegen. Entlassung am 29. 7. 33.

3. Aufnahme am 10. 10. 33 wegen Periarthritis humeroscapularis rechts nach der letzten Operation. Nach medicomechanischer Behandlung am 28. 10. 33. fast geheilt entlassen.

Nachuntersuchung am 18. 3. 35 ergibt nichts Verdächtiges, gynäkologische Untersuchung: Prolaps. Uterus ganz klein, rechte Adnexe abtastbar, links nicht.

Obwohl leider die Schnitte aus dem Jahre 1930 nicht mehr vorhanden sind, werden hier doch zwei charakteristische Schnittbilder aus dem Jahre 1933 eingefügt.

Bild 1

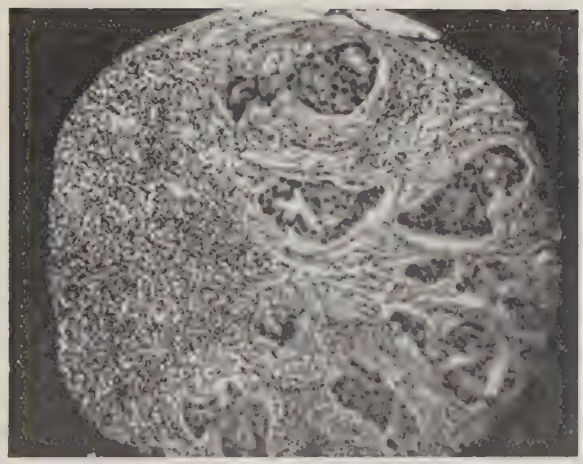

Bild 2

Schon kurze Zeit nach der letzten Untersuchung fühlte Frau L. sich krank. Sie klagte über Hustenreiz und Atemnot. Der sie behandelnde praktische Arzt Dr. Dupin, Mülheim (Ruhr) - Dümpten, hat leider damals keinen Untersuchungsbefund schriftlich niedergelegt. In der „oberärztlichen Beobachtungsstation des Knappschaftskrankenhauses, St. Josef's Hospital", Oberhausen, wurden am 27. 3. 35 zwei Röntgenaufnahmen gemacht, um die Differentialdiagnose zwischen Tuberkulose oder Carcinom der Lunge zu klären, die folgendes Ergebnis zeigte:

Frau L. wurde heute hier untersucht.

Im Juli 1933 sei die rechte Brust operativ entfernt worden. Sie klagt in letzter Zeit über heftigen Hustenreiz und über Atemnot sowie über allgemeine Schwäche.

Es handelt sich um eine Frau, die einen schlappen Eindruck macht. Das Gewicht in leichten Kleidern beträgt 47 Kilo. Die Gesichtsfarbe ist blaß. Die sichtbaren Schleimhäute sind mäßig durchblutet. Das Gebiß ist schadhaft.

An beiden Halsseiten, besonders links, sind harte, etwas vergrößerte Drüsen zu tasten.

Die rechte Mamma ist amputiert. Die Narbe ist reizlos.

Ueber den Lungen bestehen keine deutlichen Klopfschalldifferenzen. Atmungsgeräusch ist nicht wesentlich verändert. Sichere Nebengeräusche sind nicht zu hören.

Herzdämpfung nicht verbreitert. Herztöne regelmäßig, rein. Puls mittelkräftig, regelmäßig, 6×14 Schläge in der Minute. Blutdruck 120 mm Hg. nach RR.

Der Leib ist weich, nicht aufgetrieben, nirgends druckempfindlich. Am Bauch reizlose alte Operationsnarben.

Die Gelenke sind sämtlich frei zu bewegen. Die Wirbelsäule ist gut beweglich. Kein Druck-, kein Klopf-, kein Stauchungsschmerz der Wirbelsäule. Zentralnervensystem ohne Besonderheiten.

Röntgenaufnahme der Brustorgane (Bild 3): Vermehrte Hiluszeichnung. Vermehrte Strangschatten in allen Lungenfeldern. Hilusnahe, besonders links, etwas weiche, unregelmäßige knotige Schatten. Die rechte Lungenseite ist im ganzen verschleiert

(rechtsseitige Mammaamputation), Herz ziemlich rund. Gefäßbandschatten leicht verbreitert. Die seitliche Aufnahme (Bild 4) der unteren Brust- und Lendenwirbelsäule zeigt knöchern normale anatomische Verhältnisse, insbesondere keine Metastasen.

Die Senkungsgeschwindigkeit der roten Blutkörperchen nach Westergreen ist beschleunigt. Urin frei von Eiweiß und Zucker.

Es handelt sich um einen Zustand nach Brustdrüsenoperation infolge Carcinoms. Es finden sich heute röntgenologisch Veränderungen in der Lunge, die immerhin mit Rücksicht auf die Anamnese nicht unverdächtig sind auf Metastasen. Eine ihr vorgeschlagene Beobachtung lehnte Frau L. ab. Sie ist aber angewiesen, sich bei Auftreten stärkerer Beschwerden nochmals zur Beobachtung nach hier überweisen zu lassen.

Oberhausen, den 28. 3. 35.

gez. Dr. Veltmann.

Bild 3

Bild 4

Darauf stellte sich Frau L. am 4. 4. 35 Herrn Prof Dr. Kleinschmidt vor, der sie zur Beobachtung in die innere Abteilung des evgl. Krankenhauses Mülheim-Ruhr, Chefarzt Herr Dr. Schürer, einwies.

Die vom 8. 4. 35 bis zum 12. 4. 35 stattgefundene klinische Beobachtung ergab folgenden Befund:

a) Krankengeschichte: Am 8. 4. 35 wegen Reizhustens zur Beobachtung eingewiesen. Patientin in reduziertem Allgemeinzustand.

E. A. bis Februar 35 ging es gut, gelegentlich Husten, seit drei Wochen zunehmende Atemnot, besonders beim Steigen; beim Husten links Schmerzen. Brennen im Hals „als wenn Fäden drin wären." Seit Februar sechs Pfund abgenommen. Narbe und Brust reizlos. 12. 4. 35 auf Wunsch entlassen.

b) Blutdruck: 130/85 nach RR.

c) Blutsenkungsgeschwindigkeit nach Linsenmeyer 78'.

d) Sputum: Tbc: —. 1. u. 2. Tag 60 ccm, 3. u. 4. 30 ccm.

e) Katheter-Urin: Eiweiß: negativ
Zucker: negativ
Sediment: o. B. Salze
Urobilinogen: vermehrt
Urobilin: +
Bilirubin: —
Reaktion: sauer

f) Blutbild:

Hglb:	91 %
Erythroc.:	4,5 mill.
Leukoc.:	6 900
Eosienoph.:	0 %
Jugendf.:	1 %
Stabkern.:	14 %
Segmentk.:	65 %
Lymph.:	18 %
Monoc.:	2 %

g) Röntgenbefund: (Bild 5) Hilus beiderseits erheblich verdichtet, Lungenzeichnung vom Hilus aus, und besonders

in der Nähe desselben, vermehrt. Im linken Hilus finden sich zwei Kalkflecken. Beide Lungenfelder in ganzer Ausdehnung von feinen intensiven Fleckschatten durchsetzt. Die Fleckchen haben Hirse- bis Pfefferkorngröße. Sie konfluieren in den Lungenfeldern nirgends zu kompakten Herden; abgesehen von den dichteren Schatten um den Hilus herum, weisen die Lungenfelder in Form der beschriebenen kleinen zahlreichen Herdschatten das Bild einer ziemlich gleichmäßigen Tüpfelung auf.
Diagnose: Haematogene Carcinose.

h) Der Hustenreiz ließ nach Codeintropfen wesentlich nach.

Am 12. 4. 35 erfolgte die Entlassung auf eigenen Wunsch mit der Diagnose Lungencarcinose in die Behandlung des Hausarztes. Die Behandlung in der Wohnung stand unter dem Bestreben, Frau L. so gut wie möglich ihre Schmerzen und Beschwerden zu nehmen.

Am 27. 4. 35 exitus letalis an Lungencarcinose durch Lungenoedem und akute Herzschwäche.

Leider konnte bei den Verwandten nicht die Erlaubnis zur Sektion erwirkt werden.

Bild 5



Ich möchte es an dieser Stelle nicht versäumen, dem Chefarzt Herrn Dr. Schürer, dem prakt. Arzt Herrn Dr. Dupin und dem Herrn Oberarzt Dr. Veltmann für die Ueberlassung der Röntgenbilder, des Befundberichtes und der klinischen Beobachtungsergebnisse meinen herzlichsten Dank auszusprechen.

Zu größtem Dank bin ich verpflichtet Herrn Geheimrat Prof. Dr. Aschoff für die Ueberlassung der mikroskopischen Präparate und Herrn Prof. Dr. Kleinschmidt für die Ueberlassung des Themas.

Dieser Fall zeigt mit Ueberzeugungskraft, daß wir mit einer einfachen Amputation die Krebsgefahr bei der „blutenden Mamma“ nicht beseitigen. Trotz der damaligen Ablatio stellte sich nach 3½ Jahren im Narbenbereich ein Tumor ein, dessen histologische Untersuchung uns klar und deutlich beweist, daß zur Zeit der ersten Operation schon eine Metastase vorhanden war oder während der Operation verimpft wurde. Die Vermutung, daß das spätere Carcinom von der anderen Brust oder sonst woher stamme, läßt sich jetzt nicht mehr aufrecht erhalten. Die damalige erste und die späteren klinischen Untersuchungen haben einwandfrei ergeben, daß die andere Brust nicht krank war. Auch die weitere Beobachtung hat keinen Anhaltspunkt dafür gegeben, daß sich an anderer Stelle ein primärer Krebsherd befand.

Demnach bleibt nichts anderes übrig, als der Schluß, daß die spätere Carcinommetastase aus der „blutenden Mamma“ stammte. Ob die Mastopathia chronica cystica imstande war, Metastasen auszusäen, oder ob damals schon an einer irgend nicht entdeckten Stelle ein Carcinom saß, muß dahin gestellt bleiben. Wir können also daraus folgern:

1. Eine noch so genaue mikroskopische Untersuchung vermag uns nicht mit Bestimmtheit den Beginn einer malignen Entartung zu zeigen, oder
2. bei einer histologischen Durchforschung eines solchen Präparates können Krebsnester — falls sie schon vorhanden sind — übersehen werden, was nicht an der Sorgfalt oder an der Technik, die bei der Untersuchung angewandt wurde, zu liegen braucht. Dies zeigt auch, wie unsicher das Ergebnis einer Probeexcision sein kann.
3. Die Mastopathia chronica cystica haemorrhagica dysplastica birgt die Gefahr der bösartigen Entartung in sich.
4. Eine Teiloperation gibt nicht die Gewähr, daß ein beginnender maligner Prozeß oder ein schon eingetretener bei „blutender Mamma“ beseitigt wird.
5. Auch ein gutartiger histologischer Befund läßt bei „blutender Mamma“ keine konservative Behandlung oder Abwarten zu.

6. Eine Teilexcision, auch wenn sie weit im Gesunden vorgenommen wird, ist keine genügend sichere Behandlung, wenn selbst die Entfernung des ganzen Drüsenkörpers hier in unserem Falle nicht genügte.
7. Von einer Brustdrüseninvolution kann man nach unserer Ansicht nur dann sprechen, wenn beide Mammae einen entsprechenden Tastbefund aufweisen.
8. Eine blutige Sekretion aus einer oder beiden Drüsen muß immer unseren Verdacht erregen.
9. Wenn die Blutung noch durch einen zweifelsfreien Tastbefund ergänzt wird, so ist die Indikation zur Operation gegeben.

Wir fordern daher konsequenterweise bei „blutender Mamma", solange eine andere erfolgversprechende Therapie nicht vorhanden ist:

Eine radikale Therapie, d. h. die Entfernung der Brustdrüse mit Ausräumung der Achselhöhle und Wegnahme der Pectoralis Muskulatur. Die Erfolge bei einigen Nicht- oder nur Teiloperierten schaffen nicht die von uns gemachten Erfahrungen aus der Welt. Hiermit begegnen wir dem Krebs am wirksamsten. Es mag sein, daß bei dieser strengen Indikationsstellung manche Frau operiert wird, die die maligne Degeneration ihrer „blutenden Mamma" gar nicht erlebt hätte. Wir nehmen aber lieber die Verstümmelung mit ihren sicher unangenehmen Folgen auf uns, als daß wir es riskieren, eine Katastrophe vor uns ablaufen zu sehen, die wir hätten verhindern können. Daran dürfen uns weder aesthetische, noch soziale, noch psychologische Bedenken hindern.

Wenn andere nach Teilexstirpation keine Rezidive oder krebsige Metastasen erlebten, so bedeutet dies aus naheliegenden Gründen wenig gegenüber den Untersuchern, die Krebs bei und nach „blutender Mamma" fanden. Alle Einschränkungen, sei es der Tastbefund eines Tumors oder nur der der Cysten, müssen abgelehnt werden.

Der Einwand, daß ja nur 7—50 % der Frauen mit „blutender Mamma" an Carcinom erkranken, ist nicht stichhaltig. Wenn man zu dieser Berechnung nun die Fälle nähme, die fünf oder mehr Jahre beobachtet sind, so kämen ganz andere Zahlen her-

aus. Unser Fall redet eine eindringliche Sprache. Er zeigt, daß man ein praecanceröses Stadium von einem cancerösen nicht abgrenzen kann. Aber selbst im sicher nur praecancerösen Stadium sollte man nach unserer Ueberzeugung die radikale Operation empfehlen in der Erwägung, daß nur auf diese Weise mit größtmöglicher Sicherheit das Carcinom beseitigt oder vermieden wird. Nur so folgt man wirklich der allgemeinen Forderung nach der Frühoperation des Krebses.

Literatur-Verzeichnis.

Ludwig Aschoff: Pathologische Anatomie. Band II. Jena 1928.

M. Borchardt u. Jaffé: Die sogenannte Cystenmamma. Zentralblatt f. Chirurgie, 1932, S. 673—83.

M. Borchardt: Wie sollen wir die „blutende Mamma" auffassen und behandeln? Zentralblatt f. Chirurgie, 1932, S. 1742.

Dietrich und Frangenheim: Die Erkrankung der Brustdrüse. Neue deutsche Chirurgie, Stuttgart 1926.

Erdheim: Ueber die klinische Bedeutung und die pathologische Grundlage der sogenannten „blutenden Mamma". Archiv f. klin. Chirurgie, Bd. 139, S. 366—411, 1926.

G. Gronwald: Beiträge zur Kenntnis der „blutenden Mamma". Bruns Beiträge z. klin. Chirurgie, Bd. 144, S. 366, 1928 III.

A. Hellwig: Die Chirurgische Indikation bei chronischer cystischer Mastitis. Arch. f. klin. Chirurgie, Bd. 159, S. 763, 1930.

Hendriock: Die echte „blutende Mamma". Der Chirurg 3, 1931, S. 9 bis 11.

Kaufmann: Spezielle pathologische Anatomie. 2. Bd., S. 1381, Berlin und Leipzig 1932.

Fr. Klages: Die „blutende Mamma" in ihrer Beziehung zum Brustdrüsenkrebs. Archiv f. klin. Chirurgie, Bd. 168, 1932, S. 743.

Klose: Soll die „blutende Mamma" operativ oder konservativ behandelt werden? Zentralblatt f. Chirurgie, 1926, Bd. 3, S. 2709.
Ueber die „blutende Mamma". Zentralblatt für Chirurgie, 1922, Nr. 41.

Knoflach u. Urban: Zur Pathologie und Therapie der „blutenden Mamma". Archiv f. klin. Chirurgie, Bd. 150, 1928, S. 355—58.

Läwen: Ueber die frühzeitige Erfassung des Brustkrebses. Ergebnis einer Reihenuntersuchung in Ostpreußen. Deutsche med. Wochenschrift Nr. 9 v. 11. 5. 34, S. 707—10.

Lukowsky: Ueber die diffuse Fibromatose der Mamma und ihren Uebergang in Carcinom. Dtsch. Zeitschr. f. Chirurgie, Bd. 167, S. 89, 1921.

Mintz: Chronischer Katarrh der weiblichen Brustdrüse. Zentralblatt f. Chirurgie Nr. 6, 1911.
Zur pathologischen und prognostischen Bewertung des serösen

Katarrhs aus der weiblichen Brustdrüse. Zentralblatt f. Chirurgie, 1912, Bd. 10, S. 313.
Sind wir in der Lage, eine „blutende Mamma“ prognostisch einzuschätzen? Med. Klinik, 1932, I, S. 190.

O. Pribram: Die pathologische Bedeutung der „blutenden Mamma“. Med. Klinik, 1931 II, Nr. 51, S. 1853.

E. Walchshofer: Ueber Rückbildungsvorgänge in der alternden Mamma. Dtsch. Zeitschr. f. Chirurgie, 1930, Bd. 224, S. 137.

Neubert: Blut- und Kreislauf aus „Der Mensch“, Hygiene-Museum, Dresden 1930, S. 135.

Verebél: Chirurgische Bedeutung der Praecarcinosen. Ref. i. Zentralorgan f. d. ges. Chirurgie, Bd. 61, S. 556.

Ingleby-Helen: Ueber den Einfluß des Sexualcyklus auf die Brustdrüsen. Ref. i. Zentralorgan f. d. ges. Chirurgie, 1933, Bd. 60.

Taylor u. Howard: Gynäkologische Betrachtungen über die Aetiologie und Therapie der chronischen Mastitis. Ref. i. Zentralorgan, 1934, Bd. 65, S. 524.

Bericht über die 91. Versammlung der Ges. deutscher Naturforscher und Aerzte in Königsberg (Preußen), Zentralblatt für Chirurgie Nr. 49, S. 3050—59, 1930. Offizieller Bericht. September 1930. Kombinierte Sitzung der Abtlg. Chirurgie, Pathologie, Gynaekologie und Geburtshilfe: „Die gutartigen Erkrankungen der Brustdrüse in ihren Beziehungen zum Mammacarcinom.“

Lebenslauf.

Ich, Hans Dietze, wurde als Sohn des Hilfsschulleiters Hugo Dietze am 25. 1. 1911 zu Mülheim a. d. Ruhr geboren und bin evangelischer Konfession. Nach Besuch der dortigen Volksschule und des Reformgymnasiums bezog ich Ostern 1931 die Universtität zu Freiburg i. Brsg., wo ich im WS. 1933/34 mein Physikum mit „gut" bestand. Bis zum WS. 1934/35 war ich an der Medizinischen Akademie zu Düsseldorf immatrikuliert. Vom SS. 1935 ab studierte ich wieder in Freiburg i. Brsg, und legte dort am 21. 12. 1936 das Medizinische Staatsexamen mit „gut" ab.